Epithelkörperchenstörungen und Skelettveränderungen im Röntgenbild

INAUGURAL-DISSERTATION

zur

Erlangung des Doktorgrades

der

Hohen Medizinischen Fakultät

der

Rheinischen Friedrich Wilhelms-Universität

zu Bonn

vorgelegt am 6. Dez. 1938.

von

LIESEL KLEUKER

aus Brühl b. Köln

1939

Welzel-Druck, Köln-Kalk

Gedruckt mit Genehmigung der medizinischen Fakultät der Universität Bonn.

Referent: Prof. Dr. Janker.

Korreferent: Prof. Dr. Freiherr v. Redwitz.

R. UNIV.
BIBLIOTHEEK
LEIDEN

Gliederung.

A. Anatomie, Entwicklungsgeschichte, Histologie und Funktion der Epithelkörperchen.

B. Störungen der Epithelkörperchenfunktion.

I. Unterfunktion der Epithelkörperchen.

II. Ueberfunktion der Epithelkörperchen.

a) Beziehung zur Ostitis fibrosa generalisata,

b) Angenommene Beziehungen zu anderen Knochenerkrankungen.

B. Ergebnis.

Digitized by the Internet Archive
in 2026

https://archive.org/details/IA41546404_0069

Die Epithelkörperchen (EK.) oder Nebenschilddrüsen sind ein Organ, dessen selbständige Bedeutung und anatomische Verhältnisse erst seit Sandström (1880) im einzelnen bekannt sind. Eine Reihe anatomischer, embryologischer und experimenteller Untersuchungen waren notwendig, um den inkretorischen Charakter dieses Organs aufzudecken.

Während bis 1925 nur Erkrankungen bei EK-mangel — insbesondere die Tetanie — bekannt waren, ist seit dieser Zeit die Folge der EK-hyperfunktion, deren Besprechung im Rahmen der Fragestellung dieser Arbeit den größten Raum einnehmen wird, besonders erforscht worden.

Zunächst sei auf die **Anatomie,** Entwicklungsgeschichte und **Histologie** der EK. eingegangen.

Im allgemeinen besitzt der Mensch 4 EK, zwei obere und zwei untere. Von diesen stammen die beiden unteren, die meist in der Höhe der Eintrittsstelle der A.thyreoidea inferior in die Schilddrüse an deren Rückfläche liegen, aus der 3. Schlundtasche. Die beiden oberen, die aus der 4. Schlundtasche stammen, liegen in der Höhe des Ringknorpels dorsal von der A.thyreoidea inferior an der Vorderfläche des Oesophagus. Diese Lage der EK zeigt nun größte Schwankungen. Erdheim fand obere und untere EK zu je einem EK verschmolzen. Andererseits konnte er aber auch in einem Falle 8 EK auf einer Seite nachweisen. Auch die Lagebeziehung der EK zu ihren Nachbarorganen ist eine sehr verschiedene. Man fand EK in dem Thymus (Erdheim, Mimpriß u.a.), im N.phrenicus (Askanazy) im Mediastinum im perikardialen Fettgewebe (Brooke, Renaud, Noble, Jaffe) und auch dicht hinter dem Sternum (Jaffe, Renaud, Churchill) oder der Clavicula (Kovoroff), ferner besonders häufig in der Schilddrüse. Auf die Bedeutung dieser Verlagerungen der EK wird weiter unten nochmals eingegangen werden. Diese verlagerten EK sind nun z. T. überzählige EK, z. T. sind außer diesen verlagerten aber auch nur noch 1 oder 2 EK an normaler Stelle nachweisbar (Fischer-Wasels). Die Form der EK ist oval, abgeflacht, die Größe schwankt

zwischen 3—7 mm im Breitendurczhmesser und 3—15 mm in der Länge.

Der histologische Aufbau der EK ist ein außerordentlich wechselnder, sowohl in verschiedenen Lebensaltern als auch bei den einzelnen Drüsen untereinander. Nach Getzowa u. a. lassen sich 3 Typen unterscheiden:

1) kompakter Bau, 2) netzförmiger Bau, 3) strangförmiger Bau. Je nach dem Typ in mehr oder weniger Bindegewebe eingebettet finden sich die Epithelzellen, die man in die sog. Hauptzellen und die an Zahl geringeren oxyphilen Zellen einteilt (Getzowa).

Obgleich es 1924—25 glückte, erstmalig wirksame EK-extrakte herzustellen, herrscht über die Funktionsweise des EK-hormons noch keine Klarheit. Die Annahme Führers, daß ein Krampfgift, das Guanidin, durch das EK-inkret entgiftet würde, ist mehrfach bestätigt, aber noch häufigen widerlegt worden (Hanke). Deutlicher ist die Beeinflussung des Ca-stoffwechsels, und zwar sorgen die EK durch Einfluß auf die richtige Verteilung des Ca zwischen Blut und Gewebe für eine Konstanz des Blut-Ca-spiegels von ca. 10 mg%. Bei Wegfall des EK-hormons kommt es zu einem Absinken des Blut-Ca bis auf 5 mg% und umgekehrt bei vermehrter Zufuhr des EK-hormons zu starkem Anstieg des Blut-Ca. Bei Absinken des Blut-Ca kommt es nicht zu einer vermehrten Ca-Ausscheidung, es wird das Ca also wohl an das Gewebe abgegeben, wenngleich Underhill und Jaleski in neueren Untersuchungen einen Anstieg des Ca-gehaltes der Gewebe in diesem Fall nicht feststellen konnten. Andererseits ist ein Anstieg des Blut-Ca eindeutig mit einer Ca-Verarmung der Gewebe, besonders der Knochen, und vermehrter Ca-ausscheidung verbunden. Parallel mit Anstieg und Absinken des Blut-Ca geht in reziproker Weise ein Absinken und Ansteigen des Blut-P-gehaltes. Eine Abhängigkeit des Blut-Ca-gehaltes von Ca-aufnahme und Ausscheidung soll nach Hanke nicht bestehen.

Eine befriedigende Vorstellung über die Art und Weise der Beeinflussung des Blut-Ca-spiegels durch das EK-hormon besteht zur Zeit noch nicht.

Aehnlich wie bei allen endokrinen Drüsen kann man die **EK-erkrankungen** in die durch **Ueberfunktion** und **Unterfunktion** der Drüse bedingten Krankheiten einteilen. Während die Unterfunktion der EK bei der **klinischen** Betrachtung der Häufigkeit der Bilder nach dem Vordergrund steht, überwiegt im **Rahmen der Fragestellung:** EK-Knochensystem die Ueberfunktion der EK mit ihren Folgen bei weitem an Häufigkeit.

Knochenerkrankungen bei Unterfunktion der Epithelkörperchen.

Ueber röntgenologisch nachweisbare Veränderungen des Knochensystems bei Menschen infolge akuter oder chronischer EK-unterfunktion bestehen in der Literatur keine Veröffentlichungen. Veränderungen des Ca-gehaltes der Knochen und Beeinflussung des Wachstums sind nur aus Tierversuchen bekannt.

Ogawa stellte fest, daß nach Exstirpation sämtlicher EK, also bei akuter Insuffizienz, der Ca-gehalt des neugebildeten Knochens bei jungen Ratten herabgesetzt ist. Bülbring stellt das gleiche fest. Beide Untersucher fanden allerdings eine Abhängigkeit des Ca-gehaltes der Knochen vom Ca-reichtum der Kost, insofern, als durch Ca-reiche Kost eine Ca-abnahme des Knochens bedingt ist und umgekehrt. Hanke teilt diese Auffassung nicht. Ferner konnten Underhil und Jaleski in den schon oben erwähnten Untersuchungen eine gleiche Verteilung des Ca auf die Organe feststellen bei parathyreopriven Tieren wie bei normalen.

Dieser völligen Exstirpation der EK mit akutem Ausfall der EK also steht die teilweise Entfernung der EK mit nachfolgender mehr chronischer EK-insuffizienz gegenüber. Auch hier liegen nur Feststellungen aus Tierversuchen vor. Iselin, Erdheim, Hammett u. a. stellten bei Ratten eindeutige Wachstumsstörungen, und zwar besonders Hemmungen des Skeletwachstums und rachitisähnliche Veränderungen der Knochen fest. Erdheim konnte deutlich das Ausbleiben der Verkalkung neugebildeten Dentins und Brüchigkeit der Zähne und Schmelzdefekte auf EK-ausfall bzw. -insuffizienz zurückzuführen.

Während also der Einfluß der EK-unterfunktion auf das Knochensystem nur an Hand weniger Tierversuche nachzuweisen ist, nimmt die Besprechung der Folgen von EK-**überfunktion** für das Skelet einen großen Raum ein. In erster Linie, ja fast allein **sicher** kommt hier die Osteodystrophia fibrosa generalisata (v. Recklinghausen) in Betracht.

Knochenerkrankungen bei Ueberfunktion der Epithelkörperchen.

Im Jahre 1901 beschrieb Askanazy als erster einen Fall von „progressiver Knochenatrophie", bei dem ein EK-tumor nachweisbar war. In der Folgezeit war es nun mög-

lich, eine EK-vergrößerung bei der Ostitis fibrosa generalisata (O. f. g.) fast regelmäßig nachzuweisen. In der Annahme eines ursprünglichen Zusammenhanges zwischen: EK-tumor — vermehrter Hormonproduktion — Knochenveränderung schlugen Maresch und Schlagenhaufer deshalb die probeweise Entfernung eines solchen Tumors vor, die Mandl 1925 als erster mit überraschend positivem Erfolg ausführte.

Auf Grund dieses Erfolges wurde in der Folgezeit bei allen möglichen Knochenerkrankungen, die man vermutungsweise auf Hyperparathyreoidie zurückführte, an den oft normalen EK operiert. Die Erfolge waren enttäuschend. Andererseits führten diese Mißerfolge aber doch zu der jetzt endlich erreichten Abgrenzung der verschiedenen osteodystrophischen Prozesse gegeneinander.

Im Folgenden seien die Osteodystrophien, die in Beziehung zu EK-tumoren, also Hyperparathyreoidie, gebracht werden, einzeln besprochen.

1. Ostitis fibrosa generalisata v. Recklinghausen

oder: Ostitis fibrosa generalisata od. Osteodystrophia fibrosa generalisata (in der Abkürzung O.f.g.R.). Befallen werden von dieser Erkrankung in der Ueberzahl Frauen. Am häufigsten tritt sie in dem 2.—4. Lebensjahrzehnt auf und führt ohne Behandlung fast regelmäßig zum Tode. Allgemein klinisch beginnt sie mit unbestimmten, stechenden, ziehenden „rheumatischen" Schmerzen. Rasche Ermüdung, Schwächegefühl, Appetitlosigkeit, Gewichtsverlust gehören zu den Anfangssymptomen. Allmählich kommen Druckempfindlichkeit der Knochen, Unsicherheit in den Bewegungen, Spontanfrakturen, Auftreibungen an einzelnen Knochen, Verbiegungen und Verdickungen derselben hinzu. Parallel damit geht eine Abnahme der Körpergröße und häufig auch das Auftreten von Verdickungen der Fingerendglieder („Erweichungstrommelschlegelfinger"). Die gesamte Muskulatur ist hypotonisch und zeigt eine deutliche Herabsetzung der elektrischen Erregbarkeit. Unter den inneren Organen zeigen sich besonders die Nieren geschädigt. Nicht immer vorhanden sind Nierensteinkoliken. Im weiteren Verlauf der Erkrankung kommt es aber fast immer zur Niereninsuffizienz mit wechselweise einsetzender Polyurie und Oligurie und mit Erhöhung des Reststickstoffs. Der Vollständigkeit halber seien noch bisweilen auftretende gastrische Krisen und eine manchmal auftretende sekundäre Anämie erwähnt. Der Tod tritt gewöhnlich ein infolge der Nierenschädigung oder infolge Kreislauf-

insuffizienz (Lang, Haslhofer). Während so die O.f.g.R. ein anfangs klinisch nicht genau abgrenzbares Krankheitsbild darstellt, das erst im weiteren klinischen Verlauf erkannt werden kann, gibt das **Röntgenbild** eine vielfach über das Maß der klinisch feststellbaren Veränderungen hinausgehenden Aufschluß über die Schwere und die Ausbreitung der ja im Vordergrund stehenden Knochenerkrankung.

Im Folgenden sei eine ausführliche Uebersicht über die Röntgenbefunde bei O.f.g.R. gegeben in Anlehnung an die Beschreibung von Lang, Haslhofer, Pannewitz, Kienböck, Looser, Camp, Hodges, u. a.

In der Chirg. Universitätsklinik Bonn (Prof. Freihr. v. Redwitz) ist bisher kein Fall von O.f.g.R. röntgenologisch zur Darstellung gebracht worden. Es seien jedoch von den beobachteten O.f.loc.-Fällen 3 differentialdiagnostisch besonders in Frage kommende Fälle an entsprechender Stelle eingefügt.

Zu Beginn der Erkrankung an O.f.g.R. ergibt das Röntgenbild das Bild einer einfachen Osteoporose, also eine Verminderung der schattengebenden Knochensubstanz, die von der Altersosteoporose oder der Osteomalacieporose kaum zu unterscheiden ist. Anfangs sind die Veränderungen so gering, daß sie nur bei Vergleich mit Aufnahmen normaler Knochen erfaßt werden können. Diese erhöhte Durchleuchtbarkeit, die einer progressiven Knochenatrophie im mikroskopischen Bilde entspricht, läßt die Struktur des Knochens im einzelnen besser erkennen. Es findet sich eine Auflockerung der Compacta bis zum vollständigen Verschwinden derselben, so daß der Unterschied zwischen Spongiosa und Compacta verwischt ist.

Die Spongiosa zeigt ebenfalls eine Auflockerung, und zwar erscheinen ihre feinen Knochenbälkchen deutlich voneinander getrennt und verschmälert. Diese Auflockerung, die auf Ersatz von kalkhaltigem Knochen durch fibröses Gewebe bzw. kalklosen Knochen zu beziehen ist, tritt annähernd gleichmäßig in allen Knochen auf, ohne daß anfänglich eine Aenderung der Knochenarchitektur auftritt. Camp braucht für das Bild, das der Knochen in diesem Stadium bietet, den Ausdruck: Granularosteoporose, da man dabei eben sehr dicht stehende äußerst kleine, rundliche Aufhellungen sieht, die kleinsten kalklosen Bezirken zwischen den verschmälerten Bälkchen entsprechen. Die Auflockerung der Compacta kann schließlich zum Verschwinden derselben bis auf einen schmalen Streifen und sogar zu mehr oder weniger ausgedehnter oberflächlicher Defektbildung führen. Mit Fortschritt der Er-

krankung tritt an die Stelle dieser Auflockerung mit ziemlich regelmäßigen rundlichen Aufhellungen ein dichtes, wirres Bälkchenwerk, das unregelmäßige, verschieden große Aufhellungen einschließt. Wenngleich diese Porose sich ziemlich gleichmäßig auf alle Knochen erstreckt, so kann man nach Kienböck doch an den einzelnen Knochen je nach dem Hauptsitz der Substanzverminderung von zentraler, periostaler oder auch totaler Fibrose des Knochens sprechen. Trotz weitgehender Porosierung kann die äußere Form des Knochens durchaus gewahrt sein. Auch in Knochenbezirken, die im Sinne von **Zysten** oder braunen **Tumoren** abgeändert sind, braucht sich äußerlich keine Auftreibung oder sonstige Veränderung der Knochenkontur zu zeigen. Derartige Abänderungsgebiete, expansive, cystisch-schalige Herde, deckt die Röntgenuntersuchung zuweilen in großer Zahl auf. Die Zahl und Größe der Zysten und braunen Tumoren steht aber in keinem Verhältnis zur Schwere der Erkrankung. Wie schon von Recklinghausen hervorhob, sind mit Vorliebe die Stellen Sitz der Zysten und Tumoren, die mechanischen Einwirkungen besonders ausgesetzt bzw. statisch beansprucht sind. Bestimmte typische Lokalisationen finden sich im Gegensatz zur Ostitis fibrosa localisata nicht, jedoch werden die langen Röhrenknochen und der Schädel bevorzugt befallen. Ein Fall von Pannewitz mit außergewöhnlich starkem Befallensein der Handknochen dürfte wohl eine Ausnahme sein. Ein ähnlicher Befund ist in der Literatur nicht beschrieben.

Der Sitz der Zysten und Riesenzellgeschwülste entspricht nicht ausschließlich dem für Ostitis fibr. cyst. localisata (O.f.loc.) und solitäre Riesenzelltumoren typischen Sitz in Meta- und Epiphysen. Es finden sich vielmehr auch im Schaft der Knochen ein- und mehrkammrige Aufhellungen. Wenngleich allgemein betont wird, daß eine einwandfreie röntgenologische Unterscheidung zwischen Zysten und Riesenzelltumoren mit Sicherheit nicht durchführbar ist, lassen sich doch gewisse Anhaltspunkte für die Differentialdiagnose gewinnen.

Die Zysten, die ebenso wie die Riesenzelltumoren im Röntgenbild das gleiche Aussehen haben wie die entsprechender solitären Bildungen in sonst gesunden Knochen, erscheinen als meist zentral in der Metaphyse gelegene, scharf umschriebene Aufhellungen. Sie beginnen meist dicht unter der Epiphysenlinie und erstrecken sich mehr oder weniger weit in den Schaft hinein. Die Aufhellungen erscheinen ein- oder mehrkammerig. Zuweilen sind sie von einer eierschalendicken, neugebildeten Corticalis umschlossen. Im allgemeinen ist der

Knochen über den Cysten garnicht oder nur wenig aufgetrieben. Jedoch können größeren Cysten den Knochen auf ein Mehrfaches der Schaftdicke schalig auftreiben, ein Befund, der aber selten ist, da die Cysten meistens kleiner sind als bei der O.f.loc.

Hier sei das Röntgenbild einer Ost.f.cyst.loc. im Metaphysenbereich des linken Oberarmes bei einem 6jährigen Knaben

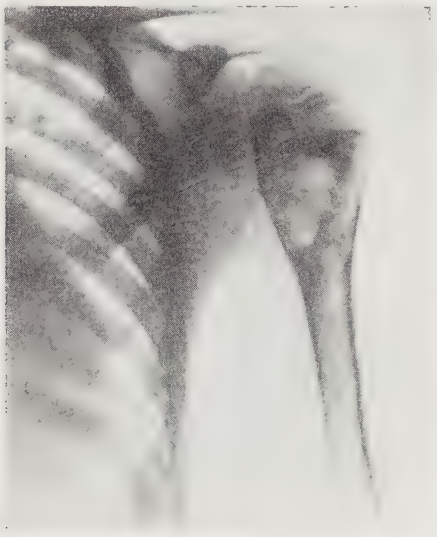

Nr. 1
K., Werner, 6 Jahre
4995/38, Röntgeninstitut der Chir. Univ.Klinik Bonn

eingefügt (Chir. Univ.Klinik Bonn). Bei sonst normalem Allgemeinzustand (Blutkalzium: 11,04 mg%) fand sich klinisch eine Bewegungsunmöglichkeit des linken Schultergelenkes nach kurz vorhergegangenem Fall auf die linke Körperseite. Das Röntgenbild (Nr. 1) zeigt eine Zerstörung der Knochenstruktur der Spongiosa im oberen Teil des Humerusschaftes bis an die Epiphysenlinie reichend. Die Corticalis ist verdünnt.

Für die Riesenzelltumoren ist charakteristisch, daß sie sich manchmal zentral, meist aber exzentrisch innerhalb der Epiphyse entwickeln. Sie stellen sich im Röntgenbild als umschriebene, mehrkammerige, grobblasig-wabige unter der

Corticalis liegende Aufhellungen dar. Die ursprünglich in dem befallenen Abschnitt vorhandene Knochenstruktur ist völlig zerstört. In vielen Fällen füllen die Riesenzelltumoren die Epiphyse bis zum Gelenkknorpel hin aus, ohne daß der Gelenkknorpel dabei zerstört wird. Eine Abart der Riesenzelltumoren ist die sogenannte **corticale** Form. Hierbei kommt es zu einer umschriebenen flachen, muldenförmigen, subperiostalen Aussparung des Knochens. Zu finden ist diese



Nr. 2
G., Walter, 23 Jahre
3458/33, Röntgeninstitut der Chir. Univ.Klinik Bonn

corticale Form besonders in der Metaphyse und Diaphyse der langen Röhrenknochen und Fingerphalangen. Ebenso wie die in der Epiphyse sitzenden Riesenzelltumoren kann auch diese Form sich zu einer den Knochen stark vorwölbenden Bildung auswachsen.

Daß die corticale Form der Ost.f.**loc.** abgesehen von fehlenden Veränderungen an anderen Knochen röntgenologisch das gleiche Bild bietet wie die corticale Form der Riesenzelltumoren, zeigt das folgende Röntgenbild (Nr. 2). Es handelt sich um eine Erkrankung des rechten Radius bei einem 23-jährigen Mann. Anamnestisch bestand ein 3 Monate zurückliegendes Trauma des rechten Unterarmes. Das Röntgenbild zeigt im Bereich des mittleren Drittels des radius an der

Seite der crista interossea eine Zerstörung der ganzen Rindenschicht. Es sind zahlreiche netzförmig angeordnete feine Knochenlamellen sichtbar.

Diese im Sinne von Zysten oder Riesenzelltumoren umgeänderten Gebiete der langen Röhrenknochen werden nun bevorzugt befallen von den weiterhin für die O.f.g.R. charakteristischen **Spontanfrakturen**. Diese treten entweder als

Nr. 3
K., Edwin, 8 Jahre
4753/29, Röntgeninstitut der Chir. Univ.Klinik Bonn

Schräg- oder als Querbrüche in den veränderten Knochenbezirken auf. Im Anfang sind die Bruchenden scharf, verlieren aber bald ihre scharfe Begrenzung, ein Vorgang, der durch den raschen Verlust kalkhaltigen Knochens im Verlauf der Erkrankung zu erklären ist. Entsprechend gering ist natürlich auch die Heilungstendenz der Frakturen ohne kausale Behandlung der Gesamterkrankung.

Eine Spontanfraktur bei einer O.f.cyst.**loc.** zeigt das folgende Röntgenbild (Nr. 3). Es handelt sich um einen 8jährigen Knaben, der über Schmerzen in der linken Hüfte klagte und seit längerer Zeit ohne vorausgegangenes Trauma hinkte. Die Röntgenaufnahme zeigt eine Ost.f.loc. des linken Oberschenkels mit Spontanfraktur und dadurch bedingter leichter Coxa-vara-stellung des Halses.

Wichtig ist noch die Tatsache, daß Cysten und Riesenzelltumoren unter starker Verdichtung des Knochens spontan „ausheilen" können, wobei man zu gleicher Zeit aber bemerken kann, daß in der Nachbarschaft und in anderen Knochen neue Riesenzelltumoren und Zysten auftreten. Es finden sich dann gleichzeitig frische (Aufhellungen) und alte (Verdichtungen) Abänderungsgebiete.

Außer diesen pathognomonischen röntgenologischen Befunden am Skelett ergibt die Röntgenuntersuchung hin und wieder wichtige Hinweise auf das Vorliegen einer O.f.g.R. dadurch, daß sich mit ihrer Hilfe das Vorhandensein **metastatischer Verkalkungen** in weichgewebigen Organen nachweisen läßt. Infolge der vorhandenen Hyperkalzinurie kommt es am häufigsten und am leichtesten zur Konkrementbildung in den ableitenden Harnwegen. Colby berichtet, daß er bei 61% der Fälle von O.f.g.R. Steine in den Harnwegen fand, Rankin fand dasselbe bei 18%. Die Befunde sind ganz verschieden: es können zahlreiche kleine Steine und auch große Kelch- und Nierenbeckenausgußsteine sein. (Robbins, Hunter, Hanes, Nordmann, Schnabel, Hanke, Déreux u. a.). Auch in den Nieren selbst wurden röntgenologisch nachweisbare Verkalkungen gefunden, teils diffus, teils herdartig (Nordmann, Kiß, Ask. Upmark, Déreux u. a.). In den anderen Organen sind Metastasen seltener, doch wurden solche beschrieben in der Lunge, in der Leber, in der Haut, in der Milz, im Herzmuskel und in den Gefäßen als teils herdförmige Bildungen und aber auch mehr diffuse Kalkablagerungen (Weiden, Shaffer, Barr, Lievre, Hanke, Sophian u. a.).

Schließlich sei in diesem Zusammenhang noch erwähnt, daß Ask-Upmark berichtete, daß bei der O.f.g. vorhandene EK-tumoren röntgenologisch nachweisbare Eindellungen im Trachealraum bezw. eine Dislokation der Trachea hervorrufen könnten. Auch Bergstrand berichtete über einen Fall, wo sich seiner Meinung nach 2 pflaumengroße EK-tumoren röntgenologisch darstellten. Meyer-Borstel bezeichnete diese Annahme aber als Irrtum, da im Röntgenbild am Ort der angenommenen EK-tumoren absolute Schattendichte, also Verkalkung vorhanden ist, es sich also wohl um paratracheale Drüsen handelt.

Differentialdiagnostische Schwierigkeiten

im Röntgenbild können machen: Myelome, maligne Tumoren, Tumormetastasen, Ostitis fibr. localisata, Ostitis deformans Paget, und ferner ist auch zu denken an Osteomalacie, Rachi-

tis, Hungerosteopathie, Xantomathose und Osteopsathyrose. Die häufigste Differentialdiagnose ist wohl die gegenüber der osteoklastischen Karzinose, meist ausgehend von einem primären Mammatumor (Lewin, Maston, Shield, Warren, Vogelius, Meyerding, Brull, Provermann, Garin u. a.). Als Kennzeichen der Karzinommetastasen sind besonders zu beachten die Konturzerstörung und Unschärfe der Randpartien und die fehlende Veränderung der übrigen Knochenkontur. Bei Mylomen sind die meist rundlichen Aufhellungen weniger von cystischem Charakter und auch hier ist die übrige Knochenstruktur garnicht beteiligt. Wie jedoch verschiedene Autoren betonen, ist eine röntgenologische Trennung des Multiplen Myeloms von der O.f.g.R. kaum möglich, eine solche ist nur klinisch möglich (Jores, Vigano u. a.). Auf die zeitweilig angenommenen Beziehungen der localisierten Ostitis fibrosa und der Ostitis def.Paget zur O.f.g.R. und ihre Differentialdiagnose sei weiter unten eingegangen. Die übrigen oben angeführten Erkrankungen können nur mit uncharakteristischen oder Anfangsformen der O.f.g.R. verwechselt werden und bedürfen dann eingehender klinischer Untersuchung zur Diagnosestellung.

Pathologisch-anatomisch

zeigt der von O.f.g. befallene Knochen folgendes Bild:

Makroskopisch: Die äußere Form ist meist beibehalten, Verbiegungen sind, soweit vorhanden, nur am Ort alter Frakturen, die schlecht geheilt sind, zu finden. Eine Beteiligung des Periosts ist im Bereich der Knochenveränderungen selten zu finden, wenn, dann im Bereich von Cysten und Tumoren und alten Frakturstellen. Auf dem Querschnitt des Knochens ist eine Grenze zwischen kompaktem und spongiösem Knochen nicht zu sehen.

Mikroskopisch: An der Stelle früher kompakten Knochens findet man ein weitmaschiges, poröses Netz, das spongiosaähnlich, aber doch nicht damit zu verwechseln ist. Die Knochenbälkchen sind unregelmäßig aneinandergefügt, zwar nicht in „kleinen Fragmenten", die bei Ost.def.Paget die Mosaikkonstruktur deutlich machen, sondern in einem zartwandigen Netz, dessen Lücken ungleich groß und nicht gerichtet sind. Auch der Bereich der früheren Spongiosa ist durch diese „Pseudospongiosa" ersetzt. Die Markhöhle kann erweitert sein, das Mark selbst ist blutreich oder häufiger fädig bis strangartig bindegewebig verwandelt. Zeichen der Entzündung fehlen. Die Knochenbälkchen, schmäler als normal, sind

kalkarm. Eigentliches Osteoid ist jedoch nicht häufig. Reichlich Osteoklasten und Osteoblasten zeigen die Intensität des Umbaues an.

Immer vorhanden bei der O.f.g.R. ist die schon oben erwähnte **Störung des Mineralstoffwechsels.** Es findet sich eine Erhöhung des Blutkalziumgehaltes bis auf 23 mg%, zugleich aber auch eine Verminderung des Gehaltes an anorganischem Phosphor bis auf weniger als 2 mg %. Gerade dieses gleichzeitige Vorkommen von Erhöhung des Blut-Ca und Verminderung des Blut-P ist ein diagnostisch wichtiges Kennzeichen der Ostitis fibr.gen. Eine Blutkalziumvermehrung allein findet sich nämlich auch bei der Carcinose der Knochen und beim Multiplen Myelom und andererseits eine alleinige Blutphosphorverminderung ist ein häufiger Befund bei der Osteomalacie (Morelle) .

Der gegebene Ueberblick über den Verlauf und die Veränderungen im Körper bei der Ostitis fibr. generalisata Recklinghausen läßt ein durchaus eindeutiges, einheitliches und gut abgrenzbares Krankheitsbild erkennen. Was nun die **Aetiologie und die Pathogenese** der O.f.g.R. angeht, so sind die Forschungsergebnisse letzten Endes einheitlich nur darin, daß sichere Beziehungen der Knochenveränderungen zu endokrinen Vorgängen bestehen. Wenngleich auch die Mehrzahl der Autoren den Epithelkörperchentumor als regelmäßiges Vorkommnis bei der O.f.g.R .betrachtet, so wird doch von Pommer, Lang u. a. die Specificität des EK-tumors für die O.f.g.R. bestritten. Auch Oppel und seine Schule führen das Vorhandensein von EK-vergrößerungen bei anderen Erkrankungen, z. B. bei chronischen Polyarthritiden gegen die Annahme eines ätiologischen Zusammenhanges zwischen EK-tumor und O.f.g.R. an. Nach Schmorl u. a ist ein Zusammenhang deshalb fraglich, weil einerseits bei Menschen ohne jedwede Skeletterkrankung EK-tumoren vorhanden gewesen seien, andererseits bei O.f.g.R.-kranken EK-tumoren vermißt worden seien. Diesen Auffassungen stehen die Forschungsergebnisse experimentell arbeitender Forscher, wie Jaffe, Bodansky u. . und die Erfahrungen von Klinikern (Mandl, Gold, Snapper u. a.) gegenüber, die einen ätiologischen Zusammenhang als gesichert annehmen. In welchem Verhältnis EK-tumor und O.f.g. zueinander stehen, darauf sei weiter unten eingegangen. Alles in allem muß heute der EK-tumor wohl als regelmäßiger Befund bei der O.f.g.R. erachtet werden. Zwar ist nur in der Hälfte der bisher bekannt gewordenen Fälle ein EK-tumor vermerkt worden, aber die stetig wachsende Zahl der EK-tumorbefunde, in der Zeit,

seit besonders darauf geachtet wird, ergibt einen so hohen Prozentsatz positiver Tumorbefunde, daß an der Regelmäßigkeit des Vorkommens nicht gezweifelt werden kann (Lang-Haslhofer). Eine vergleichende Aufstellung dieser Verfasser ergibt folgendes Bild:

	Fälle von O.f.g.R.	Tumoren
1838—1907	31	2
1908—1926	91	32
1930	34	16
1931	38	27
1932	22	15
1933	37	30
1934	48	44

Die Differenz zwischen Zahl der Fälle und Tumorbefund ist also von Jahr zu Jahr geringer geworden. Eine völlige Uebereinstimmung der beiden Zahlen ist und wird deshalb nicht möglich sein, weil in manchen Fällen zwar die Diagnose klinisch und röntgenologisch gestellt worden ist, mangels Operation und Obduktion der endgültige Beweis für das Vorhandensein eines Tumors aber nicht möglich war. Aber auch die Fälle der O.f.g.R., die klinisch und röntgenologisch sichergestellt wurden, bei denen aber doch ein EK-tumor nicht nachweisbar war bei vorgenommener Operation, können nicht als Gegenbeweis gegen den Zusammenhang der O.f.g.R. mit einem EK-tumor angeführt werden. Die Suche nach einem EK-tumor kann nämlich deshalb vergebens sein, weil dieser, wie schon eingangs geschildert, an abnormer Stelle sitzen kann. Er kann irgendwo ins Mediastinum verlagert sein oder auch intrathyreoideal sitzen. Wichtig ist in diesem Zusammenhang weiterhin, daß, auch wenn sich bei der Operation 4 unveränderte Epithelkörperchen an normaler Stelle nachweisen lassen, 1 oder mehrere überzählige Epithelkörperchen an anormaler Stelle tumorartig entartet sein können. Zu beachten ist fernerhin die Feststellung mehrerer Autoren (Hellstrom, Leb, Hunter, Ask-Upmark u. a.), daß **mehrere** Epithelkörperchen tumorartig verändert sein können, eine Tatsache, die wohl ein nicht zu unterschätzendes Gegenargument gegen die Auffassung Borchardts u. a. ist, die trotz Entfernung **eines** EK-tumors keine Besserung der O.f.g.R. sahen und deshalb einen Zusammenhang für fraglich halten.

Der beste Beweis für die **Bedeutung der EK-tumoren** ist der schlagartige Erfolg der operativen Entfernung, die seit Mandl (1926) nunmehr in weit über 100 Fällen ausgeführt worden ist.

Als erste Zeichen der Besserung sind subjektiv das Verschwinden der Knochenschmerzen und objektiv das sturzartige Absinken des Serum-Ca-spiegels auf normale, ja sogar unternormale Werte **(Donati)** zu verzeichnen. Parallel damit geht die Verminderung der Ca-ausscheidung im Harn, also der Umschlag der negativen in eine positive Ca-bilanz. Weitaus langsamer folgen diesen Veränderungen die Besserung und Gesundung des Knochensystems. Im Laufe von mehreren Wochen und Monaten kommt es allmählich zu einer deutlichen röntgenologisch nachweisbaren Besserung der Knochenatrophie und weitgehender Kalkeinlagerung. Zeitweilig bis zur Weichteildichte verschwundene Knochenabschnitte erscheinen wieder in fast normaler Schattendichte und zeigen sogar ein Wiederauftreten der Struktur.

Anders dagegen ist es mit der Rückbildung der auf dem Boden der Atrophie entstandenen Cysten und braunen Tumoren. Kleinere können verschwinden und normalem Knochengewebe Platz machen, bei größeren läßt sich dagegen auch bei längerer Beobachtungszeit — bis 6 Jahre (Gold) — keine Ausfüllung der Aufhellung, sondern nur eine deutliche Knochenneubildung der Wandung nachweisen.

Verbunden mit der Zunahme der Schattendichte des Knochens ist natürlich auch eine Wiederherstellung der Festigkeit des Skeletts und eine Verminderung des Auftretens der Spontanfrakturen.

Als Folge der EK-tumorenentfernung oder vielmehr als direkte Folge des rapiden Ca-spiegelsturzes, der damit ja verbunden ist, trat häufig eine mehr oder weniger schwere Tetanie auf. Gleichzeitiges Auftreten von Hyperakusis (Hunter), und psychischen Störungen (Beck, Wanke, Comepere) ist beschrieben worden. Durch Calziumzufuhr waren diese Beschwerden zu beheben. Mit Recht wohl weist Gold darauf hin, daß wegen der Gefahr des Auftretens dieser Tetanie niemals an Stelle von oder zusammen mit einem EK-tumor normale Epithelkörperchen entfernt werden dürfen. Gold empfiehlt ferner, wenn 2 Epithelkörperchen tumorartig vergrößert sind, zunächst nur einen und erst bei ausbleibendem Erfolge auch den 2. Tumor zu exstirpieren oder zu verkleinern, nachdem man sich von der Anwesenheit anderer normaler Epithelkörperchen überzeugt hat. Tetaniegefahr besteht nach ihm besonders bei Menschen mit bereits hochgradig entkalktem Skelett, da bei diesen das Skelett nach Wegfall des vermehrten EK-hormons das Blut-Ca an sich reiße und es so zu einem Absinken des Ca-spiegels auf Tetanieniveau komme. Ask-Upmark, Dresser u. a. war-

nen ebenfalls vor einer zu radikalen Entfernung von EK-gewebe. Mandl dagegen empfahl zeitweilig (1931) unter der Annahme einer innersekretorischen Störung ohne zugrundeliegende histologische Veränderung die Exstirpation auch normaler EK, ein Vorgehen, von dem Dresser auf Grund eigener schlechter Erfahrungen dringend abrät.

Zusammengefaßt ist zu sagen, daß der Erfolg einer operativen Entfernung eines EK-tumors in den meisten Fällen ein glänzender ist, wenngleich andererseits jedoch zu erwähnen ist, daß bei Fällen mit fortgeschrittener Zerstörung des Knochens keine Restitution ad integrum erfolgt und daß ferner nach anfänglicher jahrelanger Besserung Verschlimmerung wieder eintreten kann, wie es auch bei dem berühmten ersten Fall von Mandl eingetreten ist. Kienböck hält diesen Fall allerdings für den einzigen ihm bekannten Fall von Ostitis deformans **Paget,** der mit einem EK-tumor einhergegangen sei, auf Grund des klinischen und röntgenologischen Bildes. Diese Annahme kann man auch wieder als Argument im Sinne von Lang und Haslhofer werten, die behaupten, daß keiner der erfolglos operierten und rezidivierenden Fälle von O.f.g. einen unumstößlichen Gegenbeweis gegen das Vorhandensein eines EK-tumors und dessen Bedeutung für das Krankheitsbild erbringe. Unzureichende Technik, Unkenntnis über die abnormale Lage von Tumoren, vor allem in Fällen, wo außer den 4 normalen ein fünftes atypisch gelegenes und geschwulstmäßig verändertes EK vorhanden war oder wo mehrere Tumoren bestanden, falsche Diagnosestellung in Bezug auf die vorliegende Skeletterkrankung seien die Ursachen, die zum Mißerfolg führten.

Schließlich und endlich bleibt noch die Frage nach dem eigentlichen kausalen Zusammenhang zwischen EK-tumor — Knochenveränderungen — und Stoffwechselstörungen zu beantworten.

Als zeitlich erste ist wohl die von Erdheim hierüber aufgestellte Hypothese anzusprechen. Dieser nahm eine primäre Knochenstörung mit starker Kalkausschwemmung und damit verbundener Ueberbelastung des Ca-Stoffwechsels als Ursache an. Den EK-tumor hielt er für eine reaktive Bildung in dem Sinne einer kompensatorischen Arbeitshypertrophie, eine Annahme, die für die Osteomalacie, das multiple Myelom, die Rachitis und Carcinommetastasen im Knochen und die dabei beobachtete EK-vergrößerungen auch heute noch als zutreffend gehalten wird, für die O.f.g.R. aber sicher unzutreffend ist (Jaffe). Mandl hatte bei seinem historischen ersten O.f.g.R.-Falle, der er durch Exstirpation eines EK-tumors hei-

len konnte (siehe oben!), anfänglich unter dem Einfluß dieser Erdheimschen-Hypothese eine homoioplastische Ueberpflanzung von EK-gewebe vorgenommen, die eine Verschlimmerung des Leidens zur Folge hatte.

Auf Grund der guten Erfolge der seit 1926 vorgenommenen EK-tumorexstirpation gewann eine andere Auffassung allmählich an Boden, die die EK-tumoren für die primäre Veränderung im ganzen Geschehen hält. Die O.f.g.R. ist hiernach also als Aeußerung eines Hyperparathyreoidismus aufzufassen. Mandl, Gold, Snapper u. a. vertreten diese Hypothese auf Grund ihrer therapeutischen Erfahrungen und Jaffe, Bodansky u. a. kamen auf Grund der Ergebnisse ihrer Tierversuche zu dieser Auffassung. Letztere stellten nämlich fest, daß infolge sich über lange Zeit hinziehender Gabe von EK-hormon bei jungen Hunden und bei Meerschweinchen Knochenveränderungen auftreten, die der echten O.f.g.R. entsprechen. EK der mit Ek-hormon behandelten Tiere waren bei diesen Versuchen nur halb so groß wie in der Norm. Die Substitutionsbehandlung führte also zu einer Inaktivitätsatrophie der Epithelkörperchen. Der ursächliche Zusammenhang zwischen EK-tumor (Hyperparathyreoidismus) und Knochenveränderungen ist nach Jaffe dann wahrscheinlich so, daß durch den Hyperparathyreoidismus eine Gewebsazidose, durch diese eine Ca-ausschwemmung aus dem Knochen ausgelöst wird, und daß im Anschluß daran die Knochengrundsubstanz durch Osteoklasten abgetragen wird und als Reaktion darauf die typische Markfibrose eintritt.

Tierversuche schließlich waren es, die zur Aufstellung und Annahme einer dritten Hypothese über den ursächlichen Zusammenhang zwischen EK-tumor und O.f.g.R. den Anlaß gaben. Gaethgens und besonders Hanke konnten neben anderen Autoren nachweisen, daß sich durch Maßnahmen, die bei den Versuchstieren zu einer Blutacidose führten, O.f.g.R. ähnliche Krankheitsbilder herbeiführen ließen. Rehn hat auf Grund klinischer Erfahrungen als erster darauf hingewiesen, daß als Primäres eine Stoffwechselstörung anzunehmen sei. Während Weil, Michaelis, Lorenz u. a. ihre Auffassung so formulieren, daß sie sagen: Eine Beziehung zwischen O.f.g.R. und EK-tumor sei wohl sicher, es bestehe aber kein Kausalzusammenhang, sondern die Veränderungen seien koordiniert und einer dritten noch unbekannten Instanz unterstellt, ist die Auffassung von Askanazy, Hanke u. a. folgende: Die EK-tumoren bei der O.f.g.R. sind als eine adenomartige Hypertrophie aufzufassen, die reaktiv auf eine primäre Mineralstoffwechselstörung (Acidose?) hin auftritt.

Durch diese Hypertrophie entsteht dann allerdings im Laufe der Erkrankung ein Circulus vitiosus insofern, als sie von sich aus wieder zu einer weiteren azidotischen Stoffwechseltendenz und so schließlich zu den primär erscheinenden Knochenveränderungen führt.

Berblinger, Leriche, Jung, Welti, Oberling, Guérin u .a. sind ebenfalls der Auffassung, daß die O.f.g.R. nicht lediglich die Folge einer Hyperfunktion der EK sei, sondern sie halten auch eine primäre Stoffwechselstörung unbekannter Genese für wahrscheinlich.

Wie sich also die Frage der endgültigen Pathogenese der O.f.g.R. vorerst noch nicht einheitlich beantworten läßt, so differieren auch noch die Ergebnisse der histologischen Untersuchungen der EK-tumoren. In der Mehrzahl der Fälle handelte es sich um echte Adenome der sog. Hauptzellen. Das restliche EK-gewebe wird z. T. als normal beschrieben, z. T. zeigt es auch eine Hyperplasie. Andererseits sind aber auch eine ganze Anzahl Fälle beschrieben, wo die EK-veränderungen nur als diffuse Hyperplasie bezeichnet werden können, oder man müßte annehmen, daß der nicht geschwulstmäßig veränderte Teil der Drüse durch Druckatrophie restlos geschwunden ist (Lang, Haslhofer). Castleman und Mallory kamen auf Grund eigener Untersuchungen und Beachtung aller bisher vorhandenen Befunde zu dem Schluß, daß man einen Hyperplasie- und einen Neoplasietyp unterscheiden müsse. Eine Zuteilung des einen oder anderen Typs zu einer bestimmten Form der O.f.g.R. ist allerdings nicht möglich. Nach Sichtung der zahlreichen Berichte über die O.f.g.R. und nach Betrachtung der verschiedensten experimentellen und klinischen Forschungsergebnisse über den Zusammenhang zwischen O.f.g.Recklinghausen und Epithelkörperchentumoren, die bis heute vorliegen, kann zusammenfassend wohl gesagt werden:

Die Ostitis fibrosa generalisata stellt ein einheitliches, deutlich umrissenes Krankheitsbild dar. Ein ursächlicher Zusammenhang zwischen O.f.g. und EK-tumor ist vorhanden. Sicher entscheiden läßt sich vorerst noch nicht, ob als primäre Veränderung im Gesamtkrankheitsbild eine Stoffwechselstörung oder der EK-tumor anzusehen ist. In fortgeschrittenen Fällen der Erkrankung jedenfalls ist der EK-tumor die faßbare Ursache. Seine Exstirpation ist daher vorerst die einzig mögliche und erfolgreiche Therapie.

Da bei der O.f.g.R. eindeutige Zusammenhänge der Knochenveränderungen mit der EK-hyperfunktion bestehen,

wurden das gesamte Krankheitsbild und das Röntgenbild eingehend beschrieben.

Bei den nachfolgend angeführten Knochenerkrankungen wurde zeitweilig, besonders auf Grund der guten Erfolge der EK-exstirpation bei der O.f.g.R., eine Abhängigkeit von einer EK-hyperfunktion angenommen. Jedoch ist auf Grund der bisher vorliegenden Forschungsergebnisse ein derartiger Zusammenhang nicht erwiesen. Aus diesem Grunde wird bei den nachfolgend angeführten Krankheitsbildern auch auf die genaue Beschreibung des Röntgenbildes verzichtet und es werden nur die für und gegen einen Zusammenhang sprechenden Untersuchungsergebnisse bei den einzelnen Krankheitsbildern angeführt.

2. Ostitis fibrosa cystica localisata.

Bei dieser Erkrankung konnte bisher niemals ein EK-tumor, weder klinisch noch pathologisch-anatomisch, nachgewiesen werden. Auch Ca-stoffwechselstörungen konnten nicht beobachtet werden. Es finden sich normale Blut- und Harnkalkwerte und eine positive Kalkbilanz. Der Uebergang einer lokalisierten Ostitis fibrosa in eine generalisierte ist bisher niemals einwandfrei beobachtet worden (Gold).

Trotz dieser Tatsachen nehmen eine Reihe Autoren bisher zwar noch unbekannte Zusammenhänge zwischen O.f.loc. und Nebenschilddrüse an. Die allgemeine Auffassung, daß die Ostitis fibrosa localisata infolge eines Traumas auftrete, möchte Simon auf solche Fälle beschränken, bei denen das endokrine System eine irgendwie geartete Schädigung erlitten hatte. Auch Pick läßt irgendwelche (denen bei O.f.g.R. entsprechende) endokrine Störungen als möglich zu. Himmelmann (Chirg. Univ.-klinik, Bonn) konnte bei Kranken mit O.f.l. auf endokrine Anomalien (Hypogenitalismus) hinweisen. Eine Vergrößerung der EK war nach ihm klinisch nicht nachweisbar. Auch die Ca-werte waren normal, jedoch fand er, daß bei O.f.l.-kranken die Ca-wertkurve nach Injektion von EK-hormon flacher verlief als bei Gesunden. Auch Himmelmann schreibt dem Trauma bei der Suche nach der Aetiologie der O.f.l. mehr die Rolle eines auslösenden Momentes zu.

Zusammenfassend ist zu sagen, daß ein eindeutiger Anhaltspunkt für die Annahme eines ursächlichen Zusammenhanges zwischen Ostitis fibrosa localisata und Hyperparathyreoidismus vorerst noch nicht gegeben ist, jedoch eine gewisse endokrine Disposition nicht von der Hand gewiesen werden kann.

3. Ostitis deformans Paget.

Wenngleich auf Grund von histologischen, röntgenologischen und klinischen Befunden eine Zeitlang angenommen wurde, daß die Ostitis deformans ein Spätstadium der O.f.g.R. oder zumindest mit ihr verwandt sei (Christeller, Frangenheim, Meyer-Borstel, Thurstan, Holland u.a.), sind in neuerer Zeit die Autoren doch für eine scharfe Trennung der beiden deutlich abgegrenzten Krankheitsbilder. Es hat sich bei allen bisher beschriebenen Fällen von Ostitis deformans Paget noch niemals ein EK-tumor nachweisen lassen (Kienböck hält allerdings den Mandlschen Fall für eine Ausnahme, siehe oben!), es besteht keine Ca-stoffwechselstörung, (auch hier ist eine Ausnahme beschrieben: der Fall von van Hazels und Andrews hatte einen erhöhten Ca-spiegel), der Organismus speichert Ca, die Ca-bilanz ist positiv. Der P-gehalt des Blutes wird meist als normal angegeben. Nach Gold und auch Kay (zit. Michaelis) soll er allerdings erhöht sein. Auch die Exstirpation normaler EK, die verschiedentlich vorgenommen wurde, war ohne Erfolg (Snapper). Nebenstehende Tabelle nach Ewald zeigt an Hand der Gegenüberstellung der Symptome am besten die Verschiedenartigkeit der beiden Krankheitsbilder Ostitis deformans und Ostitis fibrosa generalisata.

Zusammengefaßt ist also zu sagen, daß die Aetiologie und Genese der O.deformans vorerst noch nicht geklärt ist. Ob eine entzündliche, ateriosklerotische, konstitutionelle, neurotrophische oder endokrine Störung oder eine D-Hypervitaminose (Gold) zu Grunde liegt, ist vorerst nicht zu entscheiden. Eine EK-hyperfunktion anzunehmen, besteht auf Grund der bisher darüber vorliegenden Literatur kein Anlaß.

Ostitis deformans — O.f.g.
(Ewald).

	Ostitis def.	Ostitis fibrosa generalisata.
Alter des Kranken:	meist über 40 Jahre	Jugendliches Alter
Gestalt, Haltung (Veränderung)	meist sehr groß	Geringer, meist auf einzelne betroffene Kn. beschränkt in Form tumorartiger Auftreibungen und Deformitäten.
Funktionsstörung:	verhältnismäßig gering selbst bei fortgeschrittenen Veränderungen	Meist sehr groß, Frakturen
Schmerzen:	wenig, mehr rheumatischer Art	oft sehr starke
Arteriosklerose:	häufig beschrieben (Kienböck Gütschow, Frangenheit, Schirmer)	nicht vorhanden
Zahnausfall:	häufig	selten
Haarausfall:	häufig	selten
EK-Tumor:	selten	vielfach beschrieben (Mandl)
Kalkgehalt der Knochen:	vermindert (Christeller)	normal, nur im Bereich der Tumoren herabgesetzt
Pathol. anat. Befund:	keine größeren Zysten, diffus verdickter, anfangs weicher, später abnorm fester Knochen	Braune Tumoren, Cysten. Verschmälerung der Corticalis, fibröse Herde
Röntgenbild:	Verbreiterung und Auflockerung der Corticalis, Knochenbälkchen strähnenartig angeordnet, abnorme Transparenz der verdickten Knochen.	Papierdünne Corticalis, größere und kleinere unregelmäßig gelagerte Hohlräume ohne Struktur, isolierte tumorartige Auftreibung der Knochen
Maligne Entartung:	öfters beschrieben (Paget, Kienböck, Schmorl)	Selten, nur Reaktivtumoren
Spontanfrakturen:	selten, meist nur Infraktionen	sehr häufig, fast pathognomonisch
Heilungstendenz der Frakturen:	gut, vielfach auffallend rasch	gering, häufig Pseudarthrosenbildung

4. Spondylarthritis ancylopoetica.

Diese auch Bechterrew'sche Krankheit genannte Erkrankung der Wirbelsäule wurde besonders von Oppel und seiner Schule mit einer EK-hyperfunktion in Verbindung gebracht und therapeutisch durch EK-exstirpation angegangen. Die Grundlage dieser Therapieversuche war die Tatsache, daß sich häufig erhöhte Blut-Ca-werte fanden, die man dann mit den abnormen Ca-ablagerungen in den Längsbändern der Wirbelsäule, in den Zwischenwirbelscheiben usw. in Zusammenhang brachte. Ein eindeutiger EK-tumor ließ sich bisher in noch keinem Falle nachweisen. Oppel hatte in 30 Fällen, wo er eine EK-entfernung vornahm, folgendes Ergebnis:

Nach der Operation waren 16 gebessert, 6 unbeeinflußt und 7 verschlechtert. Bestätigt wurden diese verhältnismäßig günstigen Erfolge bisher nur von Leriche. Die meisten Autoren lehnen, da bisher kein EK-tumor gefunden wurde, einen Zusammenhang zwischen Hyperparathyreoidismus und Spondylarthritis anylopoetica ab (Gold, Ratner, Churchill, Bychowski u. a.). Der einzige Befund, der scheinbar für hyperparathyreoide Genese spricht, ist der häufig erhöhte Ca-spiegel des Blutes. Dagegen sprechen: Positive Ca-bilanz, abnorm hoher P-spiegel des Blutes und fehlender EK-tumorbefund.

5. Osteomalacie.

Wie Curschmann betont, ist gerade die nicht puerperale Osteomalacie geeignet, die pluriglanduläre Genese der Krankheit zu beweisen. Welche Drüse im einzelnen Fall im Vordergrund steht, hängt wohl in erster Linie von der primär gegebenen endokrinen Einstellung ab. Neben Osteomalaciefällen, bei denen eine Hyperfunktion der Schilddrüse (Hönnicke u. a.) oder der Ovarien (Fehling u. a.) nachweisbar war, und die durch entsprechende Operation gebessert oder sogar geheilt werden konnten, stehen jetzt solche, die durch Entfernung eines EK-tumors gebessert werden konnten (Saiton, Trémolieres, Huzé u. a.). Brindeau empfiehlt deshalb in den Fällen, wo die Erkrankung nach Hysterektomie fortschreite, an eine Parathyreoidektomie zu denken. Levesque, der in einem Fall von Osteomalacie 2 EK durch Operation entfernte, konnte zwar eine geringe Besserung der Beschwerden feststellen. Eine genaue interferometrische Untersuchung erbrachte aber nachträglich doch den Nachweis, daß auch Schilddrüsen- und Nebennierenstörungen vorhanden waren. Levesque führt deshalb die

angenommene EK-hypertrophie auf die primäre Schädigung einer anderen Drüse, wahrscheinlich der Hypophyse zurück.

Die pluriglanduläre Genese der Osteomalacie ist also vorerst noch das Wahrscheinlichste.

6. Die Marmorknochenkrankheit (Albers-Schönberg)

hat nach der Auffassung einiger Autoren ebenfalls Beziehungen zu einer Hyperfunktion der EK. Wortis, Seyle, Dupont konnten im Tierexperiment der Marmorknochenkrankheit ähnliche Knochenveränderungen nach EK-hormongabe sehen. Dupont erklärt den normalen Ca-gehalt des Blutes bei dieser Krankheit damit, daß der überschsüsige Kalk in den Knochen an einzelnen Stellen massiert angelagert werde. Pehu, Policard, Dufourt, die auch EK-vergrößerung sahen, empfehlen ebenso wie Dupont und Ellis die operative teilweise Entfernung der EK. Berichte über Erfolge mit dieser Behandlung liegen bisher nicht vor.

Eine weitere Klärung bleibt auch hier abzuwarten.

7.

Zum Schluß seien nur noch kurz erwähnt die Beziehungen der **Rachitis** und **Spätrachitis** zu den Epithelkörperchen.

Bei diesen A-Hypovitaminosen stellte Erdheim erstmalig meßbare Vergrößerungen der EK fest. Die Theorie Erdheims, daß diese Vergrößerung am besten als Kompensationsbestrenen des Organismus gegenüber einem insuffizienten Ca-stoffwechsel zu deuten wären, ist bis zur Zeit noch nicht widerlegt worden.

Ergebnis.

Trotz zahlreicher vorliegender Untersuchungsergebnisse auf experimentellem, klinischem und besonders auch röntgenologischem Gebiet, die sich größtenteils gut ergänzen, ist festzustellen, daß nur ein Teil der Fragen auf dem Gebiet der Beziehung: Epithelkörperchen-Skelett eindeutig geklärt ist.

Einerseits förderten zwar die neueren Untersuchungen und unter diesen auch die röntgenologischen die Erkennungs- und Abgrenzungsmöglichkeit der einzelnen Knochenerkrankungen gegeneinander, andererseits ließen sich deren Beziehungen zu den Epithelkörperchen aber noch nicht eindeutig klären.

Nur durch weitere gleichzeitige Zuhilfenahme aller klinischen, experimentellen und röntgenologischen Mittel werden hier weitere und endgültige Erkenntnisse gewonnen werden können.

Zum Schluß der Arbeit möchte ich es nicht unterlassen, Herrn Prof. Dr. Janker für die liebenswürdige Ueberlassung des Themas und seine Beratung zu danken.

Herrn Prof. Dr. Freiherrn v. Redwitz danke ich ebenfalls bestens für die liebenswürdige Uebernahme des Korreferates.

Literaturverzeichnis.

I. Allgemeine Literatur.

Becher-Bohnenkamp-Hoff, Lehrbuch der spez. path. Physiolg. Jena 35.
Bürger u. Schlecht in Schittenhelm, Lehrbuch d. Rö-diagnostik. Berlin 1924.

Burghard, N. Deutsch. Chir. Bd. 52.
Curschmann, Endokrine Krankheiten, D. u. L. 36.
Falta, Erkrankungen der Blutdrüsen, Berlin 23.
Hirsch, Handbuch der Inn. Sekretion, Leipzig 32.
Herxheimer in Henke-Lubarsch, Drüsen mit Inn.Sekr. Berlin 26.
Kaufmann, Lehrbuch d. spez.path. Anat. Berlin 23.
Kemp u. Okkels, Lehrbuch d. Endokrinologie. Leipzig 36.
Maas, Abhängigkeit d. Wachstumsstörungen u. Knochenerkrankungen von Störungen der Drüsen mit Inn.Sekr. Halle 26.
Thomas, Innere Sekretion in der ersten Lebenszeit, Jena 26.
Zondeck, Krankh. der Endokrinen Drüsen, Berlin 23.
Trendelenburg, Die Hormone, ihre Physiologie und Pharmakologie, Band 2, Springer, Berlin 1934.
Hanke, Frankf. Z. f. Path. 48/35.
Bei den Genannten auch weitere Literatur.

II. Spezielle Literatur.

A. Anatomie, Entwicklungsgeschichte, Histologie und Physiologie der Epithelkörperchen.

Askanazy, Ueber Kalkmetastasen etc. Braunschweig 1901.
Ask-Upmark, Klin.Wschr. 32 I.

Bauer et Jung, Rev. de Chir. 56/37.
Ballin, Ann. Surg. 98/33, Amer. J. ROentgen. 30/33.
Bernard, Presse med. 1935 II.
Berblinger, Btrg. pathol. Anat. 94/35.
Bodansky u. Jaffe, J. of exper. Med. 53/31.
Boß, Austr. a. N. Zeal. J. Surg. 4/35.
Brooke, Proc. roy Soc. Med. 28/35.

Churchill and Cope Surg. etc. 58/34.

Fühner, zit. Hanke, Innere Sekr. etc.
Ferrero e Cucco, Arch. ital. Chir. 26/30.
Fischer-Wasels, zit. Hirsch, s. o.
Frugoni, e Allessandri, Policlinico Sez. prat. 32.

Gaethgens, Frankf. Z. f. Path. 45/33.
Getzowa, zit. Hirsch, s. o.

Hoffmeister, Zbl. Chir. 31.

Jaffe, Arch. of Path. 16/33 and Bodansky, J. of exper. Med. 52/30.
„ Bodansky and Blair, Arch. of Path. 12/31.

Kallius, Arch. klin. Chir. 169/32.
Kovoroff, Rev. franc. Endocrin. 2/33.

Leb, Roentgenpr. 4/32.

Mimpriss and Butler, Brit. J. Surg. 21/34.
Merrit, J. amer. med. Assoc. 98/32.

Noble and Borg, Arch. int. Med. 58/36.
Noble, J. Bone Surg. 14/32.

Oberling, Ann. d'Anat. path. 11/34, — et Guerin, C. r. Soc. Biol. Paris 108/31.

Priesel, Z. Kinderhlk. 53/32.
Pallaske, Arch. Tierhlk. 67/33.
Pick, Med. Klinik, 31 I.

Rutishauser, Arch. Gewerbepath. 3/32.
„ Brocard et Bianchi, Presse med. 35 I.
Renaud, Bull. soc. med. Paris 48/32.

Sandström, Upsala Läk. för. Förh. 15/441.
Smyth, and Goldmann, Amer. J. Dis. Childr. 48/34.
Semsroth a. Mc Clugage, Arch. of Path. 14/32.
Schupp, Dtsch. Z. f. Chir. 233/31.

Tobeck, Z. Hals- usw. Heilk. 34/33.
Trendelenburg, Die Hormone etc. Bd. II/34.
Tamini, Rev. Orthop. 6/36.

Underhill and Jaleski, J. of biol. Chem. 101/33.

Venables, Guys Hosp. Rep. 83/33.

Wichmann, D. Z. Chir. 235/32.

B. Störungen der Nebenschilddrüsenfunktion.

I. Unterfunktion.

Bülbring, siehe Trendelenburg, Die Hormone etc.
Erdheim, Frankf. Z. f. Path. 7/11.
Hammett, Amer. J. Surg. 57/35.
„ Amer. J. Physiolg. 63, 68, 70, 76, 81.
Hanke, Innere Sekretion und Chirurgie, Berlin 1937
Hirsch, siehe Allg. Literatur.

Iselin, D. Z. Chir. 93/08.
Maresch-Schlagenhaufer, zit. Hanke, Innere Sekr. etc.
Ogawa, Arch. f. exper. Path. 109/25.
Trendelenburg, Die Hormone etc. Band II/34.

B. II. a. Ueberfunktion der Nebenschilddrüse und Ostitis fibrosa generalisata.

Albringht, Aub, Bauer, Journ. amer. med. Assoc. 102/34.
Abel, Lorenz, Thomson: Lancet, 1933, II.
Achard, Journ. des prackt. 40/26.
Alberti, Riforma med. 44Y28.
Archinard, Schw. Monatsschr. Zahnheilk. 43 33.
Austoni, Arch. ital. Chir. 38/34.
Askanasy u. Rutihauser, Virchows Archiv 291 33.
Ask-Upmark, Acta chir. scand. 68/31 u. Klini. Wschr. 1932 I.
Askanazy: Ueber Kalkmetastasen etc. Braunschweig 1901.
„ Schweiz. med. Jahrb. 1932.

Bianchini, Riforma med. 44/28.
Berner, Virchows Archiv 282/31.
Bychowski, Klin. Wschr. 1933, II.
Bischoff, Z. exper. Med. 68/29.
Barr and Bulger, Amer. J. med. Sci, 179 30.
Bergstrand, Act. med. scand. 76/31.
Bloom, Radiol. 17 31.
Brown, Barret, Intern. J. Orthodont. etc. 18 32.
Babcock, Wayne, 15,391.
Ballin, Ann. Surg. 96/32; Ann. Surg. 98 33; Amer. J. Roentgenol. 30 33.
Barker, J. Bone Surg. 16/34.
Ballin and Bloom, Radiology 22/34.
Berblinger, Beitr. pathol. Anat. 94 35 und 64 35.
Bernabeo, Clinica chir. 11/35.
Brooke, Proc. roy Soc. Med. 28/35.
Berg, Mschr. Kindergeneesk. 5/36.
Bauer et Jung, Rev. de Chir. 56 37.
Bertone, Rinascencs med. 3/26.
Bergmann, Arch. f. klin. Chir. 141 26.
Bignami, Boll. de soc. med. chir. Pavia I, 1926.
Barrenscheen u. Gold, Wiener med. Wschr. 1928, II.
Brull, Provermann, Carin, Rev. belg. Sci. med. 3/31.
Bradfield, Brit. J. Surg. 19/31.
Bauer, Beitr. klin. Chir. 159 34.
Biede, Med. Klin. 32/I.
Buchman and Gittleman, Amer. J. M. 46/28.
Boenheim, Fortschr. d. Med. 46/28.

Beck, zit. Ask-Upmarg Act. clin. sc. 68/31.
Bauer, Walter etc., J. clin. Invest. 11/32.
Bauer, Walter etc. J. clin. Invest. 11/32.
Bodansky u. Jaffe, J. of. exper. Med. 53/31.
„ and Blair, Arch. o. Path. 12/31.
Barr, Amer. J. Canc. 16/32.
Borchardt, Zbl. Chir. 1930.

Castleman, Am. J. o. Pathol. 11/35.
Coryn, J. de Radiol. 20/36.
Churchill and Cope: Surg etc. 58/34.
Cohen and Kelly, Brit. J. Surg. 20/33.
Compere, Surg. etc. 50/30.
Colby, Surg. etc. 59/34.
Cotton, Radiol. 16/31.
Cosin, Guy's Hosp. Rep. 81/31.
Camp, J. Amer. med. Assoc. 99/32.
Cutler and Owen, Surg. etc. 59/34.
Chauveau, Ann. d'anat., patholog. et d'anat. norm. med. chir. 3/26.
Christeller, Zbl. f. allg. Pathol. u. Anat. 37/26.
Caal, Orvoskepzes 22/32.
Collet, Mounier-Kuhn, Ann. d'Oto-Laryng. 7/33.
Castiglioni, Atti e Mem. Soc. lomb. Chir. 3/35.

Doxiades, Klin. Wschr. 1936 II.
Dega, Lyon, chir. Bd. 23/26.
Dyke, Walker and Freeman, Lancet 1933, II.
Duken, Münchner med. Wschr. 75/28. Kinderheilk. 46/28.
Dresser and Hampton, Amer. J. Roentg. 25/31; Amer. J. Roentg. 30/33.
Drennan; J. of. 33/30.

Eising, Amerc. Journ. of surg. I/26.
Elmslie, Proc. of the roy. soc. of med. 19/26.
Ewald, Nachr. Unfallhk. 38/31.
Esch, Zbl. Gynäk. 1934.
Evans, Radiol. 13/29.
Enselme et Charlin, Lyon. Chir. 32/35.

Fischer-Wasels zit. Hirsch, Allg. Literatur.
Fletscher, Proc. roy. soc. med. 28/34.
Frangenheim, Deutsche Zschr. f. Chir. 200/27.
Frugoni, Policlinico Sez. prat. 1932 und Arch. Ist. biochimital. 7/35.
Fromme, Archiv f. klin. Chir. 152/28.
Ferrero, Arch. ital. Chir. 26/30.
Freund, Archiv Surg. 28/34.

Gaethgens, Frankfurt. Z. f. Path. 45/33.
Guerin zit. Hanke, Innere Sekretion etc.
Guillain et Garcin, Ann. de med. 19/26.

Gutmann, Swenson and Parsons, J. amer. med. Assoc. 103/34.
Gamberini, Endocrinologia 10/35.
Goldhammer, Wien, klin. Wschr. 1934 I.
Gaupp, Mschr. Kinderheilk. 53/32.
Griep, Zbl. f. Chir. 54/27.
Gold, Wien, klin. Wschr. 40 u. 48/27 u. Wien. kl. Wschr. 1933 II
Gold u. Schlesinger, Dtsch. Med. Wschr. 1930 II.
Gohs, Frankf. Z. f. Path. 46/34 und 47/34.

Hanke, Innere Sekretion und Chirurgie, Berlin, 1937.
Hanke, Arch. klin. Chir. 172/32; Dtsch. Z. f. Chir. 245/35, Frankf. Z Path. 48/35.
Hellström, Acta Chir. scand. Stockh. 69/32.
Hansen, Verhandl. d. dän. radiolog. Gesellsch. 1925 Jg. 69/26.
Hunter, Proc. roy. Soc. Med. 24/31 und 28/35.
Hotz T.: Dei Osteodystrophia fibr. u. ihre Beziehungen zum endokrinen System. Heidelberg, Diss. 1930.
Hilarowicz, J. blelg. Radiol. 20/31.
Haberler u. Winkler, Z. orthopäd. Chir. 63/35.
Hofmann, Klin. Wschr. 1936/I; Mttl. ges. inn. Med. Wien 34/35
Hodges, Radiology 26/36.
Hanes, Internat. clin. 4/36.
Hirsch, Amerc. journ. of surg. 3/27.
Hallermann, Fortschr. Rö-Strahlen 40/29.
Hoffmeister, Zbl. Chir. 1931.
Hückel, Med. Klin. 1936/I.
Herrlinger H., Ueber Osteodystrophia fibr. 24 Fälle. München, Diss. 1935.
Haslhofer u. Custer, Virchows Arch. 289/33.
Heilmeyer, Mm. W. 32 I.
Haberler u. Winkler, Z. orthop. Chir. 63/35.
Himmelmann, Klin. Wschr. 1930 II.

Jaffe u. Bodansky, J. of exper. Med. 52/30; 56/32.
Jaffe, Arch. of Pathol. 16/33.
Johnson, Amer. J. surg. 32/36.
Jores, Klin. Wschr. 1931 I; 51/1931.
Ipponsugi, Mitt. allg. Path. Sendai 3/25.
Jung, zit. Hanke, Innere Sekr. etc.

Kaunitz, Mittl. Gesellsch. inn. Med. Wien 34/35.
Karduck W.: Beiträge zur Ostitis fibr. Bonn, Diss. 1933.
Kienböck, Wien, klin. Wschr. 40/27; Brun's Beitr. 159/34; Wien, med. Wschr. 1929/I.
Keynes, Brit. J. Surg. 21/33.
Khvoroff, Rev. franc. Endocrin. 2/33.
Kiss, Orvoskepzés 25, Verebely-Sonderh. 2/35.
Kiewe, Fortschr. auf d. Geb. d. Rö-Strahlen 34/26.
Krogius, Finska läkaresällskapets handl. 70/28.

Kienböck, Fortschr. Rö-Strahlen 41/30; Wien, klin. Wschr. 1932/I, Btrg. kl. Chir. 159/34.
Kallius, Arch. klin. Chir. 169/32.

Lang, zit. Michaelis, Erg. Chir. 26/1933.
Lutermann, Th.: Ostitis fibr. gen. u. EK.-Tumoren. Münster, Diss. 1935.
Lang u. Häupl, Virchows Arch. f. pathol. Anat. u. Physiol. 262/26.
Leriche et Jung, Rev. de Chir. 52/33.
Lewin, Zschr. f. Krebsforsch. 26/28.
Lang u. Halfshofer, Klin. Wschr. 1936/I.
Lotsy, Fortschr. a. d. Geb. d. Rö-Strahlen 34/26.
Labbé et Besançon, Bull. soc. méd. Hôp. Paris 47/31.
Lievre J. A.: L'osteose parathyroidienne et les osteopathies chroniques. Paris Masson et Cie, 1932.
Lievre, Arch. Electr. med. 40/32; Presse med. 1932/I.
Layani, Lievre et Weill, Bull. sod. med. Hop. Paris III 46/30.
Leb, Röntgenpr. 4/32.
Landon, J. pediatr. I/1932.
Lang, Klin. Wschr. 5/26.
Looser, Zbl. f. allg. Pathol. u. path. Anat. 37/26.
Laignel-Lavestine et Ravier, Bull. et mem, de la soc. des hop. de Paris 43/27.
Lubarsch, Arch. klin. Chir. 122/22.
Lorenzetti, clin. chir. 3/27.
Leri, Bull. med. 1929/I.
Löbel R. R.: Ein Beitrag zur Frage der Ostitis def. Paget u. der Ost. fibr. v. Recklinghausen. Leipzig, Diss. 1935.
Lindeen, Acta Radiol. (Stockh.) 15/34.

Müller, Bruns Beitr. 143/28.
Möller, Acta chir. scand. (Stockh.) 72/36.
Miljanic, Izv. 2. jugoslov. radiol. Sastan.
Meisels, J. belg. Radiol. 20/31.
Mandl, Wien, klin. Wschr. 1931/I; Arch. klin. Chir. 143/26; Brun' Beitr. 160 1934.
Mandl u. Uebelhör, Wien klin. Wschr. 1932/II.
Mandl, Wiener med. Wschr. 1931/I; Beitr. klin. Chir. 162 35; 160[34.
Meyerding, Radiol review 49/27.
Moore, Amer. J. Roentg. 31/34.
Morton Internat. clin. 3/33.
Morse, Amer. J. Roentgenol. 30/33.
Mason and Shields Warren, Amer. J. Path. 7/31.
Marx, Arch. klin. Chir. 172/32.
Martin et Sarasin, Rev. med. Suisse rom. 52/32.
Merrit, Amer. J. Roentgemol. 30/33; Amer. J. Roentgenol. 32/34.
Mimpriss and Butler, Brit. J. Surg. 21/34.
Morelle et boine, J. belg. Radiol. 23/34.

Murdoch, Journ. belg. de radiol. et d'electrol. 10/26.
Moulonguet, Gaz. des Hop. civ. et milit. 99/26.
Meyer-Borstel, Brun's Beitr. 148/30; Fortschr. Roentg.-Strahlen 42/30.
Mau, Zbl. Chir. 1934.

Nußbaum, Arch. f. orthop. u. Unfallchir. 25/27.
Nordmann, Arch. f. klin. Chir. 180/34.
Nürnberger, Med. klin. 1935/II.
Noble and Borg, Arch. intern. Med. 58/36.
Nonne, Zbl. f. inn. Med. 49/27; Dtsch. Z. f. Nervenheilk. 105/28.

Oppel zit. Michaelis, Erg. Chir. 26/33.
Oberling et Guerin, C. r. Soc. Biol. Paris 108/31; Ann. d'anat.-Path. 11/34.

Paggio, Policlinico Sez. prat. 1934.
Paul, Beitr. pathol. Anat. 87/31.
Priesel, Z. Kinderhk. 53/32.
Pannewitz, Med. klin. 1935/I.
Pick, Zschr. f. ärztl. Fortbild. 28/31; Mschr. Unfallheilk. 42/35.
Pick, Med. Klin. 1931/II; Verh. Ges. Verdauungskr. 1931.
Parhon, u. Tumorug, Wien. Arch. inn. Med. 27/35.
„ Stefanesco, C. r., Soc. Biol. Paris 108/31.
Paitre, Lyon chir. 23/26.
Pappenheimer, J. of exper. Med. 52/30.
Pallaske, Arch. Tierhk. 67/33.
Pommer, zit. Michaelis, Erg. Chir. 26/33.

Rankin, Am. j. srug. 59/34.
Rankin, zit. Hanke, Innere Sekr. etc.
Ratner, Mitt. Grnzgb. med. u. Chir. 41/29.
Roegholt, Nederl. Tijdschr. Geneesk. 1936.
Roß, Austr. a. N. Zeald. J. Surg. 4/35; Arch. of Surg. 16/28.
Robbins, J. amer. Med. Assoc. 104/34.
Renaud, Bull. soc. med. Paris 48/32.
Rypins, J. Bone Surg. 15/33.
Rohr, Virchows Arch. 281/31.
Rehn, Verh. Ges. Chir. 1904.
Rehn, Btrg. Path. Amt. 44/08.
Rutishauser, Verh. Schwiez. Naturf. Ges. 32; Arch. Gewerbpath. 3/32.
Rutishauser, Brocard et Bianchini, Presse med. 1935 I.

Simon, Zschr. f. orthop. Chir. 54/31.
Snapper, C. r. Congr. franc. Med. 1936; Med. Klin. 1930/I; Arch. klin. Med. 170/1931.
Snapper, Wiener klin. Wschr. 1930 I; Nederl. Tijdschr. Geneesk. 1929/II.
Sivestrini, Giorn. med. Alto Adige 3/31.
Sophian, J. amer. Med. Assoc. 95/30.
Sedgenidse, Arch. klin. Chir. 184/35.

Sisto, Arch. Soc. ital. Chir. 1934.
Smyth, Amre. J. Diss. Childr. 48/34.
Semsroht, Arch. of Path. 14/32.
Slauk u. Donalies, Med. Klin. 1930/I.
Simon, Klin. Wschr. 1931/I.
Shield, Am. Surg. 39/34.
Shaffer, Lancet 1933 I.
Seyle, Arch. of Path. 14/32.
Seyle, Endycrinology 16/32.
Schur, Wien. klin. Wschr. 1936/II.
Schmitz E., Ueber einen Fall von gen. Ostitis fibr. Berlin, Diss. 1931.
Schnabel, Med. Clin. N. Amer. 14/31.
Schupp, Dtsch. Z. f. Chir. 33/31.
Schmorl, Zbl. f. allg. Path. u. path. Anat. 37/26; Virchows Arch. 290/33.
Schnyer, Fortschr. a. d. Geb. d. Rö-Strahlen 36/27; Wien. med. Wschr. 77/27.
Stauder, Fortschr. Neur. 7/35.
Schulze, Zbl. Chir. 1930.

Tunoda, Jap. J. med. Sci. Trans. IX Surg. etc. 4/34.
Tamini, Rev. Ortop. 6/36.
Tobler, Z. f. Kinderheilk. 41/26.
Toenissen, Hecker, Klin. Wschr. 1932/I.
Timpe, Beitr. klin. Chir. 164/36.
Vigano, Arch. di Ortop. 50/34; Arch. di Ortop. 46/30.
Venables, Guy's Hosp. Rep. 83/33.
Vogelius, Verhandl. d. dän. radiol. ges. Hospitaltidende 69/26.
Volkmann, Zbl. f. Chir. 1929.

Weidman, and Shaffer, Arch. of dermatlg. and. syphil. 14/26.
Warren zit. Hanke, Innere Sekr. etc.
Weil zit. Michaelis, Erg. Chir. 26/33.
Wichmann, Dtsch. Z. Chir. 253/32.
Wilder, Endocrinology 13/29; — Higgins a. Sheard, Ann. inn. Med. 7/34.
Wentworth, and Lingeman, Radiology 1936.
Warsch u. Oberhammer, Arch. f. orthop. u. Unfallchir. 24/27.
Walter, Arch. f. orthop. u. Unfallchir. 26/28.
Welti, J. chir. 38/31.
Wanke, Bruns Beitr. z. kl. Chir. 136/26; Med. Klin. 1935/I; D. Z. Chir. 228/30.
Willich, Bruns Beitr. 146/29.
Wissing, Fortschr. Rö-Strahlen 40/29.
Wendel, Dtsch. Z. f. Chir. 227/30.
Weber, Beitr. path. Anat. 82/29; — u. Becks, Virchows Arch. 283/32.

Yamane, Arch. jap. Chir. (Kyoto) 1932.
Yvernault et Montel, Journ. dee radiol. et d'electrol. 10/26.

B, II, b. Ueberfunktion der Epithelkörperchen und angenommene Beziehungen zu anderen Knochenerkrankungen.

Altmann, Mschr. Ohrenhlkd. 67/33.

Bychowski, Klin. Wschr. 33 II.
Brindeau, Lec. Clin. Tarnier 10/34.
Baßler, J. of amer. med. Ass. 87/26.
Beck, Z. Hals- usw. Heilk. 35/33.
Belden, Webster, Bernheim, Radiology 18/32.
Bloom, Amer. J. Surg. 22/33.
Buchman, Gittleman, Amer. J. Diss. Childr. 40/30.
Brücke, D. Z. Chir. 239/33.
Bauer Zbl. Chir. 29.
Bracher, Z. orthop. Chir. 58/33.
Bromer, Rutherford, Amer. J. Roentgen. 26/31.
Bulmer, Lancet 35 I.
Bergmann, Münster. Diss. 32.
Bonanno, Rinasc. med. 8/31.

Christophe, J. Chir. et Ann. Soc. belg. Chir. 5/34.
Caal, Ovoskepzes 22/32.
Coryn, Arch. int. Med. exper. 11/36.
Correra, Radiol. med. 19/32.
Christeller, Zbl. allg. Path. und path. Anat. 37/26.
Capon, Arch. Dis. Child. 3/28.

Dupont, Lyon. M. Audin & Co. 1930.
D'Istria, Radiol. med. 15/28.
Dijkstra, Ann. d'Anat. path. 12/35.
Dwyer, Americ. J. Dis. of Child. 31/26.

Ewald, Mschr. Unfallhlk. 38/31.
Ellis, Proc. roy. Soc. Med. 27/34.
Enselme, Charlin, Lyon, Chir. 32/35.
Eising, Amer. J. of Surg. 26 I.
Eisler, Wien. klin. Wschr. 28 I.

Fairbank, Brit. J. of Surg. 15/27.
Froelich, Rev. d'Orthop. 16/29.
Fritsch, Wien. klin. Wschr. 23/32.
Fernandez de Torre, Rev. espan. y amer. Laring. etc. 20/29.

Gargill, Gilligan etc. Arch. int. Med. 45/30.
Gold, Schlesinger, D. Med. Wschr. 30 II.
Gold Wien. kl. Wschr. 48/27.
Gandy etc. Bull. Soc. Med. Hop. Paris 1935 III.
Gottesbühren, Arch. orthop. Chir. 31/32.
Giuffrida, Arch. ital. Otol. 47/35.

Galeazzi, Boll. ocul. 13/34.
Goldstein, Wiem. kl. Wschr. 29 I.

Hannon, etc. Amer. J. of. Surg. 45/35.
Himmelmann, Klin. Wschr. 30 II.
Hunter, Lancet, 212/27.
Heidger, Beitr. path. Anat. 97/36.
Hazel, Surg. gynecol. a. obstr. 45/27.
Hückel, Med. klin. 36 I.
Herrlinger, München. Dissertation 35.
Holly, Amer. J. Roentg. 36/36.
Hirsch, Radiology 25/35.
Herzenberg, Lewit, Z. indukt. Abstammgslehre 59/31.
Hodges, Amer. J. Roentg. 30/33.
Harvier etc., Bull. soc. med. Hop. Paris 47/31.
Hendricks, Le Scalpel 28 II.

Johnson, Amer. J. med. Soi. 182/32; 183/32.
Jundell, Vilen, Acta paediatr. 15/34.
Ivimey, Amer. J. Dis. Childr. 38/29.
Janaky, Orvosi Hetilap 70/26.

Kreuzer, Z. orthop. Chir. 51/29.
Kaplan, Arch. Med. Enf. 39/36.
Kudrjawtzewa, Arch. klin. Chir. 159/30.
Kiewe, Fortschr. a. d. Geb. d. Röntgenstrahlen 34/26.
Kienböck, Fortschr. Rö-Strahlen 41/30.
Kahlsdorf, Röntgenpr. 2/30.
Kopylow, Runowa, Fortschr. Rö-Strahlen 40/29.
Kliene, Arch. Gynäkl. 151/32.

Lindgreen, Duodecim, 49/33.
Lauterburg, Schw. Me. Wschr. 58/28.
Levesque, Bull. Soc. Pediatr. Paris, 32/34.
Lièvre, Bull. med. 1929, II.
Lang, Klin. Wschr. 6/26.
Lange, Rö-Prax. 36/8.

Mandl, Arch. klin. Chir. 143/26.
Merrit, Amer. J. Röntg. 32/34.
Morelle, J. belg. Radiol. 25/36.
Meyer-Borstel, Fortschr. Röntg.Strahl., 42/30.
Morse, Plinn, Amer. J. Roentg. 30/33.
Michaelis, E g. Chir. 26/33.
Moulonget, Gäz. d. Hop. civ. et milit. 99/26.
Merril, Amer. J. Roentg. 21/29.
Marx, Beitr. pathol. Anat. und Path. 77/27.
Menasci, Gazz. d. osp. e d. clin. 47/26.
Martin, Sarasin, Rev. med. Suisse rom. 52/32.

Pehu, Policard, Dufort, Presse med. 31 III.
Petersen, Acta radiolog. 17/36.

Orel, Eugenik, 1/31.

Ponzi, Riv. Radiol. e Fisic. med. 6/31.
Pilley, Indian. J. med. Res. 17/29.

Ratner, Mitt. Grenzgb. med. und chir. 41/29.
Richardson, Ann. Surg. 90/29.
Roberts etc., Proc. of royl. soc. med. 19/26.
Roberts, Brit. J. Radiol, 5/32.
Rohr, Virchows Arch. 281/31.
Roehm, Amer. J. Dis. Child. 51/36.
Rovida, Arch. di Chir. infant. 34 I.

Smith, Radiol. 16/31.
Snapper, Med. Klin. 30 I; J. belg. Radiol. 25/36.
Schreiber, Königsberg. Dissertation 1935.
Sutherland, Radiolog. 25/32.
Schmorl, Virchows Arch. 290/33.
Schor, Fortschr. Röntgenstrahlen 48/33.
Schüller, Fortschr. Roentgenstrahlen 38/28.
Scharff, Göttingen, Dissertation 1936.
Schulze, Arch. Klin. Chir. 148/27.
Stenström, Acta radiol. 17/36.
Starlinger, D. Med. Wschr. 53/27.

Terrien, Saiton, Veil, Arch. d'Opht. 44/27.

Viersma, Z. kl. Med. 130/36.
Vigano, Arch. di Orthop. 50/34.

Wortis, Amer. J. Dis. Childr. 52/36.
Welti, J. Chir. 38/31.
Wyatt, Amer. J. Diss. Childr. 43/32.
Wanke, Bruns Beitr. kl. Chir. 136/26.
Wildeganz, Arch. kl. Chir. 183/35.

Zaleski, Bull. Soc. Radiol. med. France 20/32.

Lebenslauf

Als Tochter des Regierungsbaumeisters Fritz Kleuker wurde ich, Liesel Kleuker, am 4. 10. 1913 in Köln geboren. Nach 4jährigem Besuch der Vorschule besuchte ich 9 Jahre das Realgymnasium der Kaiserin-Augusta-Schule in Köln, wo ich Ostern 1933 die Reifeprüfung bestand. Ab Sommersemester 1933 bis einschließlich Sommersemester 1938 studierte ich Medizin in Bonn.

Den I. Teil der ärztlichen Vorprüfung bestand ich nach dem Wintersemester 1933/34 und den II. Teil der Vorprüfung nach dem Sommersemester 1935. Mein Staatsexamen bestand ich zum Herbsttermin 1938/39 in Bonn.